

Клинические рекомендации

Киста почки

Кодирование по Международной статистической классификации болезней и проблем, связанных со здоровьем: N28.1, Q61.0, Q61.8

Возрастная группа: «взрослые»

Год утверждения: 2024_(пересмотр каждые 3 года)

Разработчик клинической рекомендации:

- ООО «Российское Общество Урологов»



Российским обществом урологов

Одобрены

Научно-практическим советом

Министерства Здравоохранения

Российской Федерации

23 11 2024 г.

Оглавление

Оглавление	2
Список сокращений.....	4
Термины и определения.....	5
1. Краткая информация по заболеванию или состоянию (группе заболеваний или состояний)	6
1.1 Определение заболевания или состояния (группы заболеваний или состояний)	6
1.2 Этиология и патогенез заболевания или состояния (группы заболеваний или состояний).....	6
1.3 Эпидемиология заболевания или состояния (группы заболеваний или состояний)....	7
1.4 Особенности кодирования заболевания или состояния (группы заболеваний или состояний) по Международной статистической классификации болезней и проблем, связанных со здоровьем	8
1.5 Классификация заболевания или состояния (группы заболеваний или состояний)....	8
1.6 Клиническая картина заболевания или состояния (группы заболеваний или состояний).....	10
2. Диагностика заболевания или состояния (группы заболеваний или состояний), медицинские показания и противопоказания к применению методов диагностики.....	11
2.1 Жалобы и анамнез	12
2.2 Физикальное обследование.....	12
2.3 Лабораторные диагностические исследования.....	13
2.4 Инструментальные диагностические исследования	14
2.5 Иные диагностические исследования.....	21
3. Лечение, включая медикаментозную и немедикаментозную терапии, диетотерапию, обезболивание, медицинские показания и противопоказания к применению методов лечения	24
3.1 Консервативное лечение	24
3.2 Хирургическое лечение.....	24
4. Медицинская реабилитация и санаторно-курортное лечение, медицинские показания и противопоказания к применению методов медицинской реабилитации, в том числе основанных на использовании природных лечебных факторов.....	32
6. Организация оказания медицинской помощи	33
7. Дополнительная информация (в том числе факторы, влияющие на исход заболеванияили состояния)	34

Критерии оценки качества медицинской помощи	34
Список литературы.....	35
Приложение А1. Состав рабочей группы по разработке и пересмотру клинических рекомендаций.....	42
Приложение А2. Методология разработки клинических рекомендаций	42
Приложение А3. Справочные материалы, включая соответствие показаний к применению и противопоказаний, способов применения и доз лекарственных препаратов, инструкции по применению лекарственного препарата.....	44
Приложение Б. Алгоритмы действий врача	44
Приложение В. Информация для пациента	45
Приложение Г1-ГN. Шкалы оценки, вопросники и другие оценочные инструменты состояния пациента, приведенные в клинических рекомендациях.....	46

Список сокращений

АД – артериальное давление

АГ – артериальная гипертензия

МСКТ – мультиспиральная компьютерная томография

КТ – компьютерная томография

МРТ – магнитно-резонансная томография

УЗИ - ультразвуковое исследование

ГБ – гипертоническая болезнь

МКБ – мочекаменная болезнь

ЦДК – цветное доплеровское картирование

ЛДГ – лактатдигидрогеназа

СОЭ – скорость оседания эритроцитов

УДД – уровень достоверности доказательств

УРР – уровень убедительности рекомендаций

ИМТ – индекс массы тела

СКФ – скорость клубочковой фильтрации

КВ - Контрастные вещества (средства) код АТХ - V08

Термины и определения

Заболевание – возникающее в связи с воздействием патогенных факторов нарушение деятельности организма, работоспособности, способности адаптироваться к изменяющимся условиям внешней и внутренней среды при одновременном изменении защитно-компенсаторных и защитно-приспособительных реакций и механизмов организма.

Инструментальная диагностика – диагностика с использованием для обследования больного различных приборов, аппаратов и инструментов.

Лабораторная диагностика – совокупность методов, направленных на анализ исследуемого материала с помощью различного специализированного оборудования.

Синдром – совокупность симптомов с общими этиологией и патогенезом.

Состояние – изменения организма, возникающие в связи с воздействием патогенных и (или) физиологических факторов и требующее оказания медицинской помощи.

Уровень достоверности доказательств – отражает степень уверенности в том, что найденный эффект от применения медицинского вмешательства является истинным.

Уровень убедительности рекомендаций – степень уверенности в достоверности эффекта вмешательства и в том, что следование рекомендациям принесет больше пользы, чем вреда в конкретной ситуации

Хирургическое вмешательство – инвазивная процедура, может использоваться в целях диагностики и/или как метод лечения заболеваний.

Хирургическое лечение – метод лечения заболеваний путем разъединения и соединения тканей в ходе хирургической операции.

Рецидивирование заболевания – возобновление болезни после кажущегося полного выздоровления.

Исход заболевания – любой возможный результат, возникающий от воздействия причинного фактора, профилактического или терапевтического вмешательства, все установленные изменения состояния здоровья, возникающие как следствие вмешательства.

1. Краткая информация по заболеванию или состоянию (группе заболеваний или состояний)

1.1 Определение заболевания или состояния (группы заболеваний или состояний)

Киста почки приобретенная (синонимы: простая, солитарная, серозная, истинная, кортикальная киста) — доброкачественное, тонкостенное, объёмное образование, развивающееся из почечной паренхимы и содержащее, как правило, серозную жидкость, продуцируемую оболочками самой кисты. Из всех предложенных вариантов наименований термин «простая киста» наиболее подходящий, так как подчёркивает доброкачественное течение заболевания, что представляет основную характеристику этих новообразований [1, 2, 3, 4, 5]

1.2 Этиология и патогенез заболевания или состояния (группы заболеваний или состояний)

К основным теориям патогенеза кист почек относятся:

- Ретенционно-воспалительная — киста развивается в результате обструкции и воспаления канальцевых и мочевых протоков в период внутриутробного формирования.
- Пролиферативно-неопластическая — киста возникает вследствие избыточной пролиферации почечного эпителия (уротелия).
- Эмбриональная — киста развивается из-за дефекта соединения между фильтрационной и секреторной частями метанефронов и экскреторной ткани мезонефральных протоков (вольфов проток), в этих случаях киста возникает из:
 - зародышевых (примитивных) зачатков нефронов;
 - зародышевых канальцев, сохранившихся на уровне кистозной стадии развития;
 - эмбриональных остатков мочеточниковых и лоханочных клеток, включенных в паренхиму.

Одним из вариантов патогенеза является возникновение микроскопической дилатации дистальных извитых канальцев или собирательных протоков, как следствие неблагоприятных условий для оттока мочи, вызванных обструкцией, и активной клубочковой секрецией выше места препятствия. Данный механизм сочетает как канальцевую окклюзию (врождённую или приобретённую), так и ишемию почечной ткани [6].

1.3 Эпидемиология заболевания или состояния (группы заболеваний или состояний)

Литературные данные о частоте выявляемости простой кисты почки находятся в прямой зависимости от диагностических методов, применяемых в обследовании больных, и значительно изменились с развитием диагностических технологий. Большинство исследователей в доультразвуковую эру диагностики описывали кистозные заболевания почек как довольно редкие, тогда как те же самые авторы отмечали частое их обнаружение при аутопсиях [7, 8, 9]. С широким внедрением ультразвуковой диагностики и томографических методик (КТ, МРТ) в клиническую медицину кисты стали выявляться гораздо чаще [1, 2, 4, 5, 10, 11].

Из всех кистозных образований наиболее часто встречается простая киста, которую диагностируют у 3% взрослых больных, страдающих урологическими заболеваниями, а также обнаруживают на вскрытиях в 50% аутопсий [12]. Чаще всего простые кисты почек встречаются в возрасте 50 лет и старше, причём у мужчин чаще, чем у женщин в соотношении от 3/2 до 2/1 [3, 13, 14]. С внедрением методик КТ, в возрастной группе людей старше 50 лет кисты обнаруживаются в 33% [15]. Вопрос об увеличении количества и размеров кист остается спорным, однако многие авторы отмечают увеличение как числа, так и размеров кист с возрастом больных [16, 17, 18, 19, 20].

1.4 Особенности кодирования заболевания или состояния (группы заболеваний или состояний) по Международной статистической классификации болезней и проблем, связанных со здоровьем

N28.1 Киста почки приобретённая.

Q61.0 Врождённая одиночная киста почки

Q61.8 Другие кистозные болезни почек

1.5 Классификация заболевания или состояния (группы заболеваний или состояний)

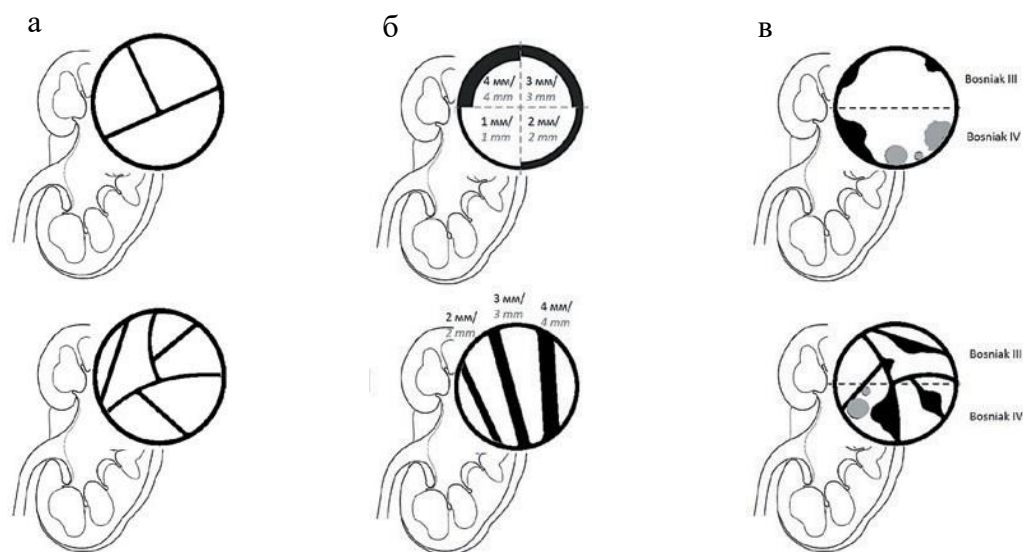
В литературе описано более 20 различных классификаций кистозных образований почек. Одной из первых была классификация А.Я. Пытеля и Ю.А. Пытеля 1966 г., по которой все кисты разделены на врожденные и приобретенные [21]. Врожденными считаются – поликистоз почек, губчатая почка и простая киста почки. В подгруппу солитарных кист помимо простой кисты почки отнесены мультилокулярные кисты, парапелльвикальные и дермоидные кисты. К приобретенным кистам отнесены также паразитарные и непаразитарные доброкачественные и злокачественные кистаденомы.

В классификации А.Я. Пытеля и А.Г. Пугачева 1977 г. простые кисты почек разделены на группы [22]. По этой классификации простая киста может быть врожденной, приобретенной; односторонней или двухсторонней; одиночной и множественной; серозной, геморрагической, инфицированной; интрапаренхиматозными, кортикальными, окололоханочными, субкапсулярными, мультилокулярными. Все существующие классификации не лишены недостатков и многие позиции являются спорными.

В клинической практике последних лет с целью дифференцировки кист и кистозных опухолей на основании томографических критериев используется классификация кист почек по Bosniak впервые представленная в 1986 г., модифицированная в 1994 г. и в 2019 г. [10, 13, 15, 23]:

Категория Bosniak	Обновленная классификация Bosniak 2019	
	Для КТ	Для МРТ
I	<ul style="list-style-type: none"> •Тонкая (≤ 2 мм) стенка. •Жидкостное, однородное содержимое (плотностью от 0 до 20 HU). •Отсутствие перегородок, кальцификации, солидного компонента. • Возможно увеличение плотности стенки после введения КВ. 	<ul style="list-style-type: none"> •Тонкая (≤ 2 мм) стенка. • Жидкостное, однородное содержимое (гиперинтенсивные на T2-взвешенных изображениях (ВИ), или гипоинтенсивные на T1-ВИ). •Отсутствие перегородок, кальцификации, солидного компонента. • Возможно увеличение плотности стенки после введения КВ.
II	<ul style="list-style-type: none"> • Кисты с единичными (≤ 3) тонкими (≤ 2 мм) перегородками. • Септа и стенки могут накапливать КВ и содержать обызвествления любых типов. 	
III	<ul style="list-style-type: none"> • Гомогенные кисты с высокобелковым содержимым (плотность на нативных томограммах ≥ 70 HU) • Гомогенные не накапливающие КВ (на постконтрастных томограммах повышение плотности менее чем на 20 HU) кисты, которые могут содержать в структуре обызвествления любых типов • Гомогенные кисты плотностью от -9 до 20 HU на бесконтрастных томограммах • Гомогенные кисты плотностью 21–30 HU в венозную фазу контрастирования • Гомогенные кисты слишком малых размеров, чтобы их 	<ul style="list-style-type: none"> • Гомогенные кисты с гиперинтенсивным сигналом на доконтрастных T2-ВИ (схоже с ликвором). • Гомогенные кисты с гиперинтенсивным магнитно-резонансным сигналом на доконтрастных T1-ВИ (интенсивность магнитно-резонансного сигнала в 2,5 раза выше, чем от паренхимы почки).

	охарактеризовать.	
III	Кистозные образования с ровной минимально утолщенной (3 мм), накапливающей КВ стенкой, или с ровной минимально утолщенной (3 мм) накапливающей КВ одной и более септой, или с множественными (≥ 4) тонкими (≤ 2 мм) перегородками, накапливающими КВ.	Кистозные образования с ровной минимально утолщенной (3 мм) накапливающей КВ стенкой, или с ровной минимально утолщенной (3 мм) накапливающей КВ одной и более септой, или с множественными (≥ 4) тонкими (≤ 2 мм) перегородками, накапливающими КВ. Кистозное образование с неоднородным гиперинтенсивным сигналом на доконтрастных T1-ВИ с подавлением сигнала от жировой ткани
IV	Один узел или более в стенке или перегородки кисты с накоплением КВ толщиной ≥ 4 мм с тупым углом протрузии или любого размера с острым углом протрузии.	



Схематичное пояснение введенной уточняющей терминологии: а – единичные септы в количестве ≤ 3 , множественные – ≥ 4 ; б – тонкая перегородка или стенка толщиной ≤ 2 мм, минимально утолщенная – 3 мм, утолщенная – ≥ 4 мм; в – солидные разрастания по стенке или перегородкам кистозных образований, на схеме изображены серым цветом с острым углом протрузии, черным цветом – с тупым углом.

Эта классификация позволяет не только подразделить кистозные заболевания почек на отдельные группы, но и определить клиническую тактику при них, в том числе и наиболее приемлемый метод лечения. Необходимо отметить, что на сегодняшний день не существует никаких рандомизированных контролируемых исследований относительно критериев наблюдения и лечения кистозных образований почек и все рекомендации основаны на мнениях экспертов. Критерии доказательности присутствуют лишь при

лечебно-диагностической тактике в отношении кистозных образований категории III и IV [5, 10, 11, 15].

1.6 Клиническая картина заболевания или состояния (группы заболеваний или состояний)

Киста почки приобретенная не имеет патогномоничных клинических признаков, а у 70% больных протекает бессимптомно, годами и даже десятилетиями не вызывает никаких клинических проявлений. Именно поэтому на основании только клинических симптомов её невозможно достоверно диагностировать. Нередко простую кисту случайно обнаруживают при обследовании больного по поводу заболевания, не имеющего к ней никакого отношения (патологии иных органов и систем).

К факторам риска развития приобретённых кист почек относятся следующие факторы [14, 24, 25, 26, 27, 28, 29, 30, 31, 32, 33]:

- пожилой возраст,
- мужской пол,
- мочекаменная болезнь,
- курение,
- артериальная гипертензия,
- нарушение функции почек (азотемия),
- сахарный диабет,
- подагра.

Наиболее характерные симптомы кисты почки следующие:

- дискомфорт в подреберье или поясничной области,
- артериальная гипертензия,
- гематурия.

Боль и дискомфорт являются наиболее распространенными симптомами, которые чаще всего становятся причиной обращения к врачу. Прогрессирующая простая киста почки в некоторых случаях может приводить к обструкции верхних мочевыводящих путей, затруднять пассаж мочи из-за компрессии лоханки, чашечек или верхней трети мочеточника, вызывая болевой синдром. Данную симптоматику следует дифференцировать с симптомами других заболеваний (в том числе, симптомами мочекаменной болезни, дорсопатии и др.). При нагноении кисты заболевание протекает остро, с высокой температурой тела и усилением болей.

Сочетание простой кисты почки и артериальной гипертензии, которая носит транзиторный характер, встречается в 20% наблюдений. Артериальная гипертензия у

больных с простой кистой почки имеет нефрогенный характер и обусловлена сдавлением кистой почечной паренхимы и следующей за ним ишемией почки. Однозначная установка простой кисты в качестве причинного фактора гипертонии во многом определяет выбор метода лечения и показания к опорожнению кисты независимо от её локализации. После опорожнения кист обычно происходит снижение артериального давления и нормализация концентрации ренина плазмы.

Под большим размером неосложненной кисты почки, принято понимать наибольшее сечение, превышающее 3 см. Начиная с этого размера применима активная хирургическая тактика по отношению к данному заболеванию. Своевременная ликвидация кисты или её опорожнение позволяет обезопасить функцию почки и устранить возможную симптоматику. [34, 35, 36, 37]

2. Диагностика заболевания или состояния (группы заболеваний или состояний), медицинские показания и противопоказания к применению методов диагностики

***Введение.** Диагностика кисты почки приобретенной связана с определёнными трудностями из-за отсутствия специфических только для данного заболевания клинических проявлений, скудности субъективных симптомов заболевания, а в ряде случаев полностью асимптомным течением. Кроме того, большинство клинических симптомов кист почек имеют схожие признаки с опухолью почечной паренхимы, поликистозом почек, дермоидными и паразитарными кистами, гидронефрозом, абсцессом почки.*

Критерии установления диагноза/состояния на основании:

- 1) анамнестических данных – выявленные ранее при обследованиях кистозные, жидкостные образования структуры почек, отягощенная наследственность в отношении кистозных заболеваний почек;*
- 2) физикального обследования – жалоб больных на дискомфорт и боль в поясничной, подреберной областях, повышение артериального давления, примесь крови в моче. Пальпируемое малоблезненное образование в подреберной области, в проекции почки;*
- 3) ультразвукового исследования почек – выявление в проекции почки эхонегативного, тонкостенного образования округлой или овальной формы, с чёткими и ровными непрерывными контурами с эффектом дорсального усиления;*

- 4) компьютерной или магнитно-резонансной томографии почек с контрастным усилением – новообразование округлой или овальной формы, жидкостной плотности, не накапливающее контрастные средства.

2.1 Жалобы и анамнез

Жалобы и анамнез заболевания описаны в разделе 1.6 «Клиническая картина».

Рекомендуется сбор жалоб и анамнеза заболевания всем пациентам с кистой почки с целью определения дальнейшей тактики обследования [36].

Уровень убедительности рекомендаций С (уровень достоверности доказательств – 4)

Комментарии: Клинические проявления кисты почки приобретенной - скудные и неспецифичные. Больные обычно не предъявляют существенных жалоб. Больные предъявляют жалобы на периодические и постоянные тянущие боли в соответствующей половине поясницы или подреберье, без четкой иррадиации. Боли могут усиливаться при физической нагрузке. Обычно болевые ощущения проходят в покое. Больные изредка предъявляют жалобы на наличие пальпируемого образования в подреберье, ощущение дополнительного образования в брюшной полости, выявляемых при самообследовании.

Обследование начинают с подробного сбора анамнеза, жалоб при этом обращают внимание на давность симптома, наличие болей или травмы поясничной области, а также на изменение артериального давления и наличие гематурии в анамнезе. [29, 35, 36].

2.2 Физикальное обследование

Чаще всего физикальное обследование не позволяет достоверно судить о наличии простой кисты почки.

При физикальном обследовании больных с крупными размерами кист почки, в соответствующих подреберьях или фланговых областях живота можно пропальпировать увеличенную или смещённую книзу почку.

В ряде случаев может быть выявлена болезненность при пальпации и положительный симптом поколачивания в поясничной области при лёгком постукивании рукой в области проекции почек.

При измерении артериального давления у части пациентов (20%) отмечается артериальная гипертензия.

Рекомендуется измерение АД всем пациентам с кистой почки, с целью выявления артериальной гипертонии [36].

Уровень убедительности рекомендаций С (уровень достоверности доказательств – 4)

Комментарии: осмотр пациента стоя и лёжа в тёплом помещении. Пальпацию живота необходимо проводить не только лежа на спине, но в положении на боку, с приведенными к животу ногами. Перкуссию и постукивание поясничных областей следует проводить в положении больного сидя или стоя, нанося ребром руки короткие легкие постукивания в области проекции почек (реберно-позвоночный угол), поочередно справа и слева. Замеры АД необходимо проводить поочередно на обеих плечевых артериях. Данные физикального обследования позволяют выявить наличие объемного образования в подреберьях, боли в проекции почек и артериальной гипертензии.

2.3 Лабораторные диагностические исследования

Изменения в лабораторных показателях неспецифичны, зачастую полностью отсутствуют. Тем не менее:

Рекомендуется выполнять пациентам с кистой почки [34, 36]:

- общий (клинический) анализ мочи – с целью исключения микрогематурии.
- анализ крови биохимический общетерапевтический – для исключения повышения азотемических показателей (исследование уровня креатинина в крови, скорость клубочковой фильтрации).

Уровень убедительности рекомендаций С (уровень достоверности доказательств – 4)

Комментарии: микрогематурия довольно редкий симптом простой кисты почки, свидетельствующий о нарушениях органного кровотока и венозном полнокровии органа. Исследование уровня креатинина в крови, исследование уровня мочевины в крови, расчет скорости клубочковой фильтрации позволяет судить о признаках сопутствующей почечной недостаточности.

2.4 Инструментальные диагностические исследования

Внедрение в практику современных методов обследования (УЗИ, КТ, МРТ) позволяет в большинстве случаев установить точный диагноз.

Ультразвуковые методы диагностики

Рекомендуется выполнение УЗИ почек как основного метода первичной диагностики и скрининга у всех больных кистами почек. [84, 85].

Уровень убедительности рекомендаций А (уровень достоверности доказательств – 2).

Комментарии: современное представление о диагностике кист почек сводится к первоочередному использованию ультразвукового метода ввиду практически повсеместной доступности, высокой эффективности, отсутствия побочных эффектов и низкой стоимости, что подтверждено результатами многолетних и многочисленных отечественных и зарубежных исследований. При УЗИ в В-режиме может быть проведена дифференциальная диагностика простых кист и осложненных кист [38, 84]. При выявлении признаков осложненной кисты почек (утолщение стенки, перегородок, солидный компонент и др.) требуется проведение компьютерной томографии почек и верхних мочевыводящих путей с внутривенным болюсным контрастированием (A06.28.009.001) или магнитно-резонансная томография почек с контрастированием (A05.28.002.001) с описанием выявленных изменений по Bosniak [39]. Ультразвуковое исследование с контрастным усилением также может быть использовано для характеристики кистозных образований почек по Bosniak [84, 85]

Компьютерная томография

Золотым стандартом диагностики кист почек является компьютерная томография почек и верхних мочевыводящих путей с внутривенным болюсным контрастированием. Метод позволяет не только выявлять кистозные образования, но и проводить дифференциальную диагностику кист и кистозных опухолей.

Рекомендуется выполнение компьютерной томографии почек и верхних мочевыводящих путей с внутривенным болюсным контрастированием всем пациентам с кистами почек для проведения дифференциальной диагностики кист по категории Bosniak. [40].

Уровень убедительности рекомендаций А (уровень достоверности доказательств – 2).

Комментарии: КТ почек и верхних мочевыводящих путей с внутривенным болюсным контрастированием является наиболее ценной и эффективной методикой диагностики кистозных образований почек, при отсутствии соответствующих противопоказаний к исследованию у пациента.

Методики КТ с внутривенным болюсным введением контрастных средств (АТХ V08), внедренные в урологическую практику с 1972 г., в настоящее время являются

«золотым стандартом» в обследовании больных кистозными образованиями почек. Эффективность КТ при кисте почки приобретенной достигает 100%. Именно на основании результатов КТ диагностики и создана рабочая классификация кист Bosniak. Новейшие методики обработки и цифровизации информации, трехмерные и мультипланарные реконструкции, виртуальная эндоскопия позволяют получить качественно новую информацию [39, 41]. Помимо определения характеристик кист, КТ почек и верхних мочевыводящих путей с внутривенным болюсным контрастированием позволяет оценить топографо-анатомические взаимоотношения образований почек с элементами чашечно-лоханочной системы, воротами почек, сосудистыми структурами, соседними органами.

Основную сложность представляет диагностика сложных кист почек и кистозных образований, которые чаще всего представляют собой злокачественный кистозные опухоли. Для кистозных опухолей почки на серии снимков КТ почек и верхних мочевыводящих путей с внутривенным болюсным контрастированием характерны узелковые участки в стенке или утолщенные перегородки кисты, которые по данным компьютерной томографии накапливают контрастных средств (АТХ V08), эти структуры чаще всего являются местом обнаружения рака.

Для почечно-клеточного рака (ПКР) и доброкачественных кист средняя плотность в предконтрастной фазе примерно одинакова и составляет 31,5 и 32,4 ед.НУ, соответственно. В то время как почечно-клеточная карцинома демонстрирует значительно более высокие показатели в кортикомедулярную фазу – 112,9 против 59,8 ед.НУ, соответственно. Для дифференциации почечно-клеточной карциномы разработана формула. Согласно данной формуле если разница рентгенологической плотности в кортикомедулярную фазу и плотности в предконтрастную фазу равна или составляет более 42 ед.НУ, то наиболее вероятно, что исследуемое образование является ПКР. Данная методика имеет 97,1% чувствительности и 85,7% специфичности [39, 40].

Сцинтиграфия почек и мочевыделительной системы

Рекомендуется выполнение сцинтиграфии почек и мочевыделительной системы (код **A07.28.002**) при необходимости определения функционального состояния поражённой кистой почки [42].

Уровень убедительности рекомендаций С (уровень достоверности доказательств – 4).

Комментарии: Рост кисты почки, по данным ряда исследований, может приводить к атрофии почечной паренхимы и снижению СКФ пораженной кистой почки [43, 44, 45, 46]. Тогда как расчет объема почечной паренхимы и объема кратера кисты можно провести методом сегментации по данным компьютерной томографии почек и верхних мочевыводящих путей с внутривенным болюсным контрастированием, применение сцинтиграфии почек и мочевыделительной системы используется с целью определения функции (СКФ) пораженной кистой почки и показаний к хирургическому лечению кисты почки. Утрата 20% почечной паренхимы может рассматриваться в качестве показания к выполнению сцинтиграфии почек и мочевыделительной системы, поскольку потеря одной пятой объема почечной паренхимы увеличивает вероятность существенного снижения СКФ более чем в 10 раз [34].

Магнитно-резонансная томография

Рекомендуется выполнение магнитно-резонансной томографии почек с контрастированием (A05.28.002.001) в качестве метода альтернативного компьютерной томографии почек и верхних мочевыводящих путей с внутривенным болюсным контрастированием (A06.28.009.001), при наличии противопоказаний к последнему, а также с целью дифференциальной диагностики кистозных масс и сложных кист почек [47].

Уровень убедительности рекомендаций С (уровень достоверности доказательств – 5).

Комментарии: МРТ почек с контрастированием является высокочувствительным и специфичным методом диагностики кист почек, при этом возможно использование данного метода у беременных, а также у пациентов с аллергией на рентгеноконтрастные средства, содержащие йод (ATX V08A). По данным литературы, при использовании данного метода для диагностики сложных кист почек чувствительность его составляет 71%, а специфичность 91% [48]. Стоит отметить, что при анализе КТ-изображений массивное обызвествление может маскировать мягкотканый компонент, для исключения которого возможно применение МРТ как метода, обладающего большей чувствительностью для выявления участков накопления КВ, в том числе не определяемых на фоне кальцинатов при КТ. МРТ почек позволяет визуализировать перегородки плохо идентифицируемые при компьютерной томографии,

кроме того, позволяет дифференцировать сложные кисты почек с геморрагическими кистами и гематомами почки [49].

2.5 Иные диагностические исследования

Лабораторные и морфологические исследования стенок кист и кистозной жидкости

Не рекомендуется выполнение цитологического исследования содержимого кисты почки (аспирационной жидкости) при пункционном лечении кист и получении содержимого кист. [50, 51].

Уровень убедительности рекомендаций С (уровень достоверности доказательств – 4).

Комментарии: Полость простых кист, как правило, заполнена серозной жидкостью. В ряде случаев возможно геморрагическое содержимое кисты, однако истинные «геморрагические» кисты встречаются лишь 0,4–0,6%. Цитологическое исследование содержимого кисты почки (осадка содержимого кист) обнаруживает эпителиальные клетки без признаков атипии, иногда лимфоциты и макрофаги. При кистозных опухолевых образованиях почек III и IV категорий по Bosniak атипические клетки в аспиратах кист выявляют в 50% наблюдений. Ряд клинических кейсов показал, что в большинстве случаев данный результат оказывается ложноотрицательным [52, 53].

Рекомендуется патолого-анатомическое исследование биопсийного (операционного) материала почек (код A08.28.005) при всех оперативных пособиях, сопровождающихся иссечением стенок кист с целью исключения ее злокачественного потенциала [54, 55, 56].

Уровень убедительности рекомендаций С (уровень достоверности доказательств – 4).

Комментарии: макроскопически стенка кисты имеет гладкую, тонкую, блестящую поверхность, четко отграниченную от паренхимы почки. При микроскопии стенка кисты представлена соединительнотканной капсулой, выстланной уплощенным или однослойным цилиндрическим эпителием. В стенке кисты может наблюдаться хроническая воспалительная инфильтрация, клеточный состав которой представлен лимфоцитами и плазмócитами, а также макрофагами, содержащими гемосидерин. В паракистозной зоне паренхимы почки на клеточном уровне определяются канальцевая

атрофия, склероз межуточной ткани, гиалиноз клубочков и признаки хронического воспаления [56]. При проведении патолого-анатомического исследования биопсийного (операционного) материала почек (исследования иссеченной стенки) (A08.28.005) необходимо исключить ее злокачественный потенциал. В российском исследовании было показано, что злокачественные новообразования после хирургического иссечения кист категории I, II и IIF выявлялись в 0%, 2,7% и 15,1% соответственно [57]. Кисты почек, Bosniak II и выше, имеют разный злокачественный потенциал, однако говорить о перерождении кисты – малигнизации – не корректно. Злокачественные кисты обычно представляют собой опухоли на ранней стадии с низкой гистологической степенью злокачественности [58]. Кисты почек Bosniak IV чаще всего представляют собой кистозную форму почечно-клеточного рака. Большинство почечно-клеточных карцином являются солидными, однако 4–7% являются кистозными и соответствуют категории Bosniak IV [59].

3. Лечение, включая медикаментозную и немедикаментозную терапии, диетотерапию, обезболивание, медицинские показания и противопоказания к применению методов лечения

Введение. Большинство бессимптомно текущих простых кист почек требуют лишь динамического наблюдения, как за характеристиками кисты, так и тенденциями изменения клинических симптомов, течением артериальной гипертензии и функцией почек. Учитывая доступность и безвредность метода ультразвуковой диагностики и темпы роста кист, наиболее рациональным является проведение УЗИ почек каждые 6 месяцев в течение года, с последующим контролем 1 раз в год.

Показаниями к хирургическому лечению являются:

- наличие некупируемого болевого синдрома (при исключении других причин возникновения данных симптомов), приводящих к стойкому снижению качества жизни и работоспособности пациента,
- деформация чашечно-лоханочной системы пораженной почки вызывающее нарушение уродинамики в связи с компрессией кисты на ЧЛС почки,
- снижение функции почки (СКФ) по результатам динамической нефросцинтиграфии,
- пациенты с кистой единственной почки и снижением функции почки,

- *стойкая некорректируемая артериальная гипертензия, при исключении других причин ее возникновения,*
- *настойчивое желание пациента в избавлении от данного заболевания.*

3.1 Консервативное лечение

Консервативных и медикаментозных методов лечения при приобретенной кисте почки не существует.

3.2 Хирургические методы лечения

3.2.1 Пункционные методы лечения

Чрескожная пункция кисты, с аспирацией содержимого и склерозированием полости кисты является эффективным и достаточно безопасным методом лечения (*A11.28.004.001 пункция и аспирация из кисты почки или почечной лоханки под контролем ультразвукового исследования*). Преимуществом данного хирургического метода является его малоинвазивность, в связи с чем он активно применяется у пожилых и коморбидных пациентов поскольку осуществим под местной анестезией. Также, данный метод является одной из наиболее распространенных процедур для лечения простых кист из-за его высокой экономической эффективности, низкой частоты осложнений, возможности выполнения без применения общей анестезии и крайне быстрой реабилитацией пациентов.

Рекомендуется проведение пункционного дренирования, склерозирования кисты почки (A16.28.089) у пациентов с кистами почек категории I и II по классификации Bosniak при наличии показаний и отсутствии противопоказаний к оперативному лечению [60, 61].

Уровень убедительности рекомендаций А (уровень достоверности доказательств – 2)

Комментарии: *Эффективность пункционного лечения составляет 84 – 96% [62]. Однако, частота рецидивов при применении данного метода может достигать 30–54% [63]. При увеличении размера кисты на каждые 3 см (4–7 см / 7-10 см / > 10 см) частота рецидивов увеличивается в 3,5 раза [64]. Наиболее часто используемым склерозирующим агентом является 95% этанол, поскольку он не требует разведения, не обладает выраженным системным токсичным эффектом и быстро выводится из организма [60, 61]. Время экспозиции препарата с целью полного склерозирования стенок кисты составляет от 5 мин до 4 часов. Однако разницы в достижении положительного*

терапевтического эффекта между 2- и 4-часовыми методами склерозирования нет [65]. Объем склерозирующего агента должен составлять 20%–25% от объема кисты, но не должен превышать 100 мл ввиду высокого риска развития осложнений. Кисты больших размеров, более 10 см целесообразно дренировать в течение 2-3 суток, с повторными эпизодами склерозирования. При отсутствии отделяемого в течение указанного периода, дренаж удаляют. Осложнения методики связаны как с технической сложностью пункции, так и с увеличением объема вводимого препарата и составляют порядка 11,2% [66]. Пункционное дренирование, склерозирование кисты почки (A16.28.089) является безопасной и эффективной терапией первой линии для симптоматических простых кист почек, хотя и уступает по эффективности иссечению кисты почки лапароскопическому (A16.28.071.001) из-за большего риска рецидива заболевания [67, 68, 69, 70, 71].

3.2.2 Видеоэндохирургические методы лечения

Экстраренальная марсупиализация (A16.14.002) с выполнением кистоскопии и широкой резекцией или рассечением стенки кисты с использованием различных типов энергии и её воссоединении с околопочечной клетчаткой под контролем эндоскопа представляет собой экспериментальный метод лечения с большим процентом рисков осложнений. Воссоединённая с чашечно-лоханочной системой полость кисты мало отличается от гидрокаликса или чашечной кисты (дивертикула). Данный метод не применим в рутинной практике лечения пациентов с кистами почек [72, 73].

Лапароскопическое иссечение кист почек (A16.28.071.001 *иссечение кисты почки лапароскопическое*) является безопасным и эффективным хирургическим методом лечения и рассматривается в качестве второй линии терапии кист почек или в качестве метода первой линии при наличии значимых факторов риска рецидива заболевания [74].

Рекомендуется лапароскопическое иссечение кисты почки (A16.28.071.001) пациентам с кистами категории I, II, II F по классификации Bosniak, при наличии показаний и отсутствии противопоказаний к оперативному лечению [74, 75, 76].

Уровень убедительности рекомендаций C (уровень достоверности доказательств – 4).

Комментарии: Эффективность лапароскопического иссечения кист почек по данным инструментальных характеристик в послеоперационном периоде достигает 96%, по клиническим признакам, оценивающим регресс болевого синдрома - 95% [70]. Для лапароскопического иссечения кист почек возможно использовать трансперитонеальный или ретроперитонеоскопический доступы, в зависимости от расположения кисты,

существенной разницы в эффективности и безопасности между ними нет [77]. Возможно использование бездренажной модификации операции, раннее удаление уретрального катетера и активизация пациента для более высокой удовлетворенности операцией у пациентов [78]. Не отмечено значимых различий между чрескожно пункционными и лапароскопическими методами лечения относительно общей частоты осложнений, однако экономические расходы при лапароскопических технологиях превышают пункционные более чем вдвое.

Учитывая сравнительные работы в отношении двух методик, можно сделать вывод о том, что у молодых не ослабленных пациентов, с низкими хирургическими рисками, пациентов с большими кистами и высоким риском их рецидива показана лапароскопическая декортикация кисты почки. Тогда как у коморбидных больных, с кистами почек размерами до 5 см, рекомендовано проведение чрескожной аспирации кисты с последующей склеротерапией с большой вероятностью успеха, и возможность проведение повторных сеансов при необходимости [70, 71, 76, 79].

Резекция почки с использованием лапароскопического или робот-ассистированного доступа применима при кистах почек типа Bosniak III, IV, учитывая большую вероятность диагностики почечно-клеточного рака (ПКР) [48, 50, 89]. Исходя из клинической ситуации пациенту может быть выполнена нефрэктомия.

Рекомендуется выполнение резекции почки (A16.28.003 резекция почки; A16.28.003.001 лапароскопическая резекция почки, A16.28.003.002 роботассистированная резекция почки, A16.28.004.001 лапароскопическая нефрэктомия, A16.28.004.003 роботассистированная нефрэктомия) пациентам с кистами категории III, IV по классификации Bosniak, сочетании кист со злокачественной опухолью при наличии показаний к тому или иному методу лечения [73, 80].

Уровень убедительности рекомендаций С (уровень достоверности доказательств – 5).

Комментарии: *при проведении данных оперативных методик основными задачами являются достижение онкологической радикальности, в том числе удаления опухоли в пределах здоровой ткани, уменьшение времени тепловой ишемии при проведении этапов оперативного лечения, сохранение как можно большего количества нормальной паренхимы почки, а также сохранение артериального сосудистого внутривенного дерева необходимого для восстановления почечной функции. Роботассистированные оперативные пособия безусловно эффективны, однако в силу*

необходимости доступного специального дорогостоящего оборудования, крайне высоких экономических затрат, эти методики при неосложненных кистах I, II, II F категорий по классификации Bosniak нецелесообразны. Однако при кистозных образованиях III и IV категорий по классификации Bosniak имеют большую практическую ценность [80, 81, 82].

4. Медицинская реабилитация и санаторно-курортное лечение, медицинские показания и противопоказания к применению методов медицинской реабилитации, в том числе основанных на использовании природных лечебных факторов

Методов реабилитации и санаторно-курортного лечения при кистах почек не существует и к применению не рекомендованы.

5. Профилактика и диспансерное наблюдение, медицинские показания и противопоказания к применению методов профилактики

Специфической профилактики кист почек не существует. Профилактические мероприятия исходят из факторов риска и сводятся к своевременному и эффективному лечению мочекаменной болезни, компенсации сахарного диабета, подагры, а также исключения курения. С целью скрининга данного заболевания самым доступным методом является УЗИ почек.

Динамическое наблюдение осуществляется 1 раз в 6–12 месяцев при неосложненных кистах почек категории I и II, с целью оценки динамики роста кист [24]. Также необходим тщательный контроль для пациентов с кистой единственной или единственно функционирующей почки [83]

Любые осложненные кистозные образования (IIIF, III, IV категорий) рассматриваются как имеющие потенциально злокачественный характер требуют дообследования и активного лечения. МРТ почек с контрастированием может добавить ценную информацию, однако используется в диагностике как дополнение к компьютерной томографии почек и верхних мочевыводящих путей с внутривенным болюсным контрастированием в сложных ситуациях [11, 15].

Рекомендуется проведение динамического наблюдения с использованием УЗИ всем пациентам с кистами почек, а также пациентам, перенесшим оперативное лечение. [11, 15, 83].

Уровень убедительности рекомендаций С (уровень достоверности доказательств 5)

***Комментарии:** Ежегодное УЗИ почек является обязательным методом наблюдения за ростом кист и изменением их характеристик. УЗИ почек также показано при наблюдении за пациентами, перенесшими пункционное или хирургическое лечение с целью своевременного выявления рецидивов заболевания.*

6. Организация оказания медицинской помощи

Показания для госпитализации в медицинскую организацию:

1. пункционное лечение кисты почки. Плановая госпитализация в стационар
2. лапароскопическое лечение кисты почки. Плановая госпитализация в стационар;
3. резекция почки с использованием лапароскопического или робот-ассистированного доступа. Плановая госпитализация в стационар;
4. инфицирование кист с гнойно-септическими осложнениями. Экстренная госпитализация в стационар

Показания к выписке пациента из медицинской организации:

- 1) восстановление удовлетворительного самочувствия больного и дренирование кисты после пункционного лечения, 1-2 сутки после операции;
- 3) восстановление удовлетворительного самочувствия и активности больного, ликвидация кисты после иссечения кисты почки лапароскопического, исключение опасности отсроченного кровотечения, тромбоэмболических осложнений, пареза кишечника, 1-2 сутки после операции;
- 4) восстановление удовлетворительного самочувствия и активности больного, ликвидация кисты после хирургического лечения, исключение опасности отсроченного кровотечения, пареза кишечника, своевременного и неосложненного течения послеоперационного периода, своевременного заживления послеоперационной раны, 5-7 сутки после операции;
- 5) ликвидация очага гнойной инфекции. 7-10 суток, при условии полного стихания острого воспалительного процесса;

7. Дополнительная информация (в том числе факторы, влияющие на исход заболевания или состояния)

Прогноз при кистах почек благоприятный. Стандартом выявления кист почек является УЗ-метод. Для дифференцировки диагноза и уточнения типа кисты по классификации Bosniak необходимо использовать компьютерную томографию почек и верхних мочевыводящих путей с внутривенным болюсным контрастированием (A06.28.009.001) Альтернативными методами дифференциальной диагностики сложных кист (III–IV типа) и при наличии противопоказаний к проведению КТ почек и верхних мочевыводящих путей с внутривенным болюсным контрастированием необходимо использовать УЗИ почек или магнитно-резонансную томографию почек с контрастированием (A05.28.002.001). Биопсия почки под контролем ультразвукового исследования (A11.28.001.001) (сложных кист почек) не рекомендована. Динамическое наблюдение показано пациентам с небольшими кистами, не имеющими тенденцию к росту, категорий I, II, IIF по классификации Bosniak. Особого внимания и наблюдения требуют пациенты кистами анатомически или функционально единственной почки, по причине опасности развития почечной недостаточности. При наличии симптомов, повышения артериального давления или асимметричного снижения функции почки следует рассмотреть возможность оперативного лечения кисты почки. В качестве линии первой терапии пациентам с кистами небольших размеров (объемом менее 100 мл), без перегородок, а также коморбидным и пожилым пациентам показано выполнение пункционного дренирования, склерозирования кисты почки (A16.28.089). При рецидиве заболевания или у неослабленных пациентов, а также при диагностике кист больших размеров (объемом более 100 мл), наличии перегородок рекомендуется иссечение кисты почки лапароскопическое [3, 5, 10, 11, 83]

Критерии оценки качества медицинской помощи

№	Критерии качества	Оценка выполнения (да/нет)
1.	Выполнено ультразвуковое исследования почек	Да/нет
2.	Выполнено КТ почек и верхних мочевыводящих путей с внутривенным болюсным контрастированием всем пациентам с кистами почек, или МРТ почек с контрастированием пациентам, у которых имеются	Да/нет

	противопоказания к последнему или с целью дифференциальной диагностики кистозных масс и сложных кист почек.	
3.	Выполнено пункционное дренирование, склерозирование кисты почки у пациентов с кистами почек категории I и II по классификации Bosniak исходя из показаний к оперативному лечению.	Да/нет
4.	Выполнено лапароскопическое иссечение кисты почки пациентам с кистами категории I, II, II F по классификации Bosniak исходя из показаний к оперативному лечению.	Да/нет
5.	Выполнена резекция почки (лапароскопическая резекция почки, роботассистированная резекция почки) или нефрэктомия (лапароскопическая нефрэктомия, роботассистированная нефрэктомия) пациентам с кистами категории III, IV по классификации Bosniak.	Да/нет

Список литературы

1. Лопаткин Н.А., Мазо Е.Б. Простая киста почек. — М.: Медицина, 1982. — 140 с.
2. Лопаткин Н.А., Люлько А.В. Аномалии мочеполовой системы. — Киев: Здоровье, 1987. — 416 с.
3. Игнашин Н.С., Мартов А.Г., Морозов А.В., Перельман В.М., Теодорович О.В. Диапевтика в урологии (чрескожная, инструментальная). — М.: ИПО «Полиран», 1993. — 200 с.
4. Урология. Российские клинические рекомендации /под ред. Ю.Г. Аляева. П.В. Глыбочко, Д.Ю. Пушкаря. — М. : Медфорум, 2018. — 544 с.
5. Урология: национальное руководство/ под ред. Н.А. Лопаткина. — М. : ГЭОТАР-Медиа, 2013. — 1024 с. — (Серия «национальные руководства»)
6. Baert L., and Steg A. Is the diverticulum of the distal and collecting tubules a preliminary stage of the simple cyst in the adult? J. Urol. 1977, 118, 707–710. doi: 10.1016/s0022-5347(17)58167-7
7. Федоров С.П. Хирургия почек и мочеточников. /Гос. Изд. Петроград, 1923 г. С. 296.
8. Джавад-заде М.Д. Поликистоз почек. Москва «Медицина» 1964 г. С 243.

9. Пытель Ю.А., Амосов А.В. Множественные кисты почечного синуса. Советская медицина 1986, №6, стр. 25-28.
10. Аляев Ю.Г., Григорян В.А., Маркосян Т.Г. Диагностика и лечение жидкостных образований почек и забрюшинного пространства. – Смоленск: Маджента, 2007. – 160 с.
11. Praxis der Urologie. 4 Auflage. Band 2. / D. Jocham, K. Miller, M. Burger, M. Schrader. – Stuttgart, New York: 2020. – 1423 P.
12. Kissane JM. Pathology of infancy and childhood, 2nd ed. Mosby, St. Louis, 1975
13. Герасименко Н.А., Жмакин В.А., Крупинов Г.Е., Амосов А.В. Простые и окололоханочные кисты почек. //Урология – 2020 - №3 – С. 121 – 127.
14. Terada N, Arai Y, Kinukawa N. et al. The 10-year natural history of simple renal cysts. Urology 2008;71: 7–11
15. Thomas F. Whelan. Guidelines on the management of renal cyst disease. // Can. Urol Assoc J. – 2010. – 4(2). – P. 98-99.
16. Ali Abbas Ozdemir , Korhan Kapucu. The relationship between simple renal cysts and glomerular filtration rate in the elderly.//Int Urol Nephrol. – 2017. – Feb;49(2) – P:313-317. <http://www.ncbi.nlm.nih.gov/pubmed/27613295>
17. Hongzoo Park, Choung-Soo Kim. Natural 10-year history of simple renal cysts. //Korean J Urol. – 2015. – May;56(5): P. 351-6/ <http://www.ncbi.nlm.nih.gov/pubmed/25964835>
18. Qiaoru Wu, Chunhua Ju, Miaowen Deng, Xiaolong Liu, Zhongda Jin. Prevalence, risk factors and clinical characteristics of renal dysfunction in Chinese outpatients with growth simple renal cysts. Int Urol Nephrol. 2021 Nov 22. doi: 10.1007/s11255-021-03065-5
19. Park H, Kim CS. Natural 10-year history of simple renal cysts. Korean J Urol. 2015, 56(5):351–356
20. Remuzzi G, Bertani T. Pathophysiology of progressive nephropathies. N Engl J Med. 1998; 339:1448–1456.
21. Пытель А.Я., Пытель Ю.А. Рентгенодиагностика урологических заболеваний. Москва, «Медицина» 1966 г., С 482.
22. Пытель А.Я., Пугачев А.Г., «Очерки детской урологии», г. Москвы, 1977 г
23. Silverman S.G., Pedrosa I., Ellis J.H. et al. Bosniak classification of cystic renal masses, version 2019: an update proposal and needs assessment. Radiology 2019; 292(2):475–88. DOI: 10.1148/radiol.2019182646

24. Bora Ozveren, Efe Onganer, Levent N Türkeri. Simple Renal Cysts: Prevalence, Associated Risk Factors and Follow-Up in a Health Screening Cohort. //Urol J. – 2016. – Mar 5;13(1). – P. 2569-75. <http://www.ncbi.nlm.nih.gov/pubmed/26945663>
25. Ritu Karoli, Sanjay Bhat, Jalees Fatima, Vaibhav Shukla, Sachin Khanduri, Moidur Rehman, Abdul Allam Waris. Simple Renal Cysts: Can They be Overlooked?//J Assoc Physicians India. – 2016. – Mar;64(3). – P. 14-17 <http://www.ncbi.nlm.nih.gov/pubmed/27731551>
26. Eduardo Massato Hasegawa 1, Ricardo Fuller, Maria Cristina Chammas, Filipe Martins de Mello, Claudia Goldenstein-Schainberg. Increased prevalence of simple renal cysts in patients with gout. //Rheumatol Int. – 2013. – Feb;33(2) – P. 413-6. <http://www.ncbi.nlm.nih.gov/pubmed/22453524>
27. Chih-Ting Lee, Yi-Ching Yang, Jin-Shang Wu, Ying-Fang Chang, Ying-Hsiang Huang, Feng-Hwa Lu, Chih-Jen Chang Multiple and large simple renal cysts are associated with prehypertension and hypertension. // Kidney Int. – 2013. – May;83(5) – P. 924-30. <http://www.ncbi.nlm.nih.gov/pubmed/23389415>
28. S. M. B. Tabei, A. Nariman, K. Daliri, J Roozbeh, A Khezri, H R Goodarzi, M Lotfi, S Sefidbakht, M Entezam. Simple renal cysts and hypertension are associated with angiotensinogen (AGT) gene variant in Shiraz population (Iran) // J Renin Angiotensin Aldosterone Syst. –2015. – Jun;16(2). – P. 409-14. <http://www.ncbi.nlm.nih.gov/pubmed/2390711>
29. Jae Duck Choi. Clinical characteristics and long-term observation of simple renal cysts in a healthy Korean population. // Int Urol Nephrol. – 2016. – Mar;48(3). – P. 319-24. <http://www.ncbi.nlm.nih.gov/pubmed/26685889>
30. Yu-Ji Lee, Min S Kim, Seong Cho, Sung R Kim. Association between simple renal cysts and development of hypertension in healthy middle-aged men. // J Hypertens. - 2012 Apr;30(4):700-4. <http://www.ncbi.nlm.nih.gov/pubmed/22388228>
31. Chang, C.-C., Kuo, J.-Y., Chan, W.-L., Chen, K.-K., & Chang, L. S. Prevalence and Clinical Characteristics of Simple Renal Cyst. Journal of the Chinese Medical Association, 2007, 70(11), 486–491. doi:10.1016/S1726-4901(08)70046-7
32. Wei L, Xiao Y, Xiong X, Li L, Yang Y, Han Y, Zhao H, Yang M and Sun L. The Relationship Between Simple Renal Cysts and Renal Function in Patients with Type 2 Diabetes. Front. Physiol. 2020, 11:616167. doi: 10.3389/fphys.2020.616167

33. Hasegawa, E. M., Fuller, R., Chammas, M. C., de Mello, F. M., and Goldenstein-Schainberg, C. Increased prevalence of simple renal cysts in patients with gout. *Rheumatol. Int.* 2013, 33, 413–416. doi: 10.1007/s00296-012-2380-x.
34. Malkhasyan V, Makhmudov T, Gilfanov Y, Semenyakin I, Sukhikh S, Grigoryan B and Pushkar D (2024) Influence of a simple cyst on kidney function. *Front. Med.* 11:1381942. doi: 10.3389/fmed.2024.1381942
35. Qiaoru Wu, Chunhua Ju, Miaowen Deng, Xiaolong Liu, Zhongda Jin. Prevalence, risk factors and clinical characteristics of renal dysfunction in Chinese outpatients with growth simple renal cysts. *Int Urol Nephrol.* 2021 Nov 22. doi: 10.1007/s11255-021-03065-5
36. Caglioti, A., Esposito, C., Fuiano, G., Buzio, C., Postorino, M., Rampino, T., ... Dal Canton, A. Prevalence of symptoms in patients with simple renal cysts. *BMJ*, 1993, 306(6875), 430–431. doi:10.1136/bmj.306.6875.430
37. Nallagatla S, Monson R, McLennan R, Somani B, Aboumarzouk, O. Laparoscopic Decortication of Simple Renal Cysts: A systematic Review and Meta-Analysis to Determine Efficacy and Safety of this Procedure. *Urol Int* 2019; 103 (2): 1-7.
38. Mahadevaswamy Siddaiah, Satheesh Krishna, Matthew D F McInnes, Jeffrey S Quon, Wael M Shabana, Demetri Papadatos, Nicola Schieda. Is Ultrasound Useful for Further Evaluation of Homogeneously Hyperattenuating Renal Lesions Detected on CT? // *AJR Am J Roentgenol.* – 2017. – Sep;209(3). – P. 604-610. <http://www.ncbi.nlm.nih.gov/pubmed/28678573>
39. Apurva A Bonde, Chenara Johnson, Benjamin Addicott, Antonio C Westphalen, Elena K Korngold, Fergus V Coakley. Case series of collapsed simple renal cysts potentially simulating cystic malignancy at CT. // *Clin Imaging.* – Jul-Aug – 2018. – 50. – P. 297-301. <http://www.ncbi.nlm.nih.gov/pubmed/29751201>
40. Song, C., Min, G. E., Song, K., Kim, J. K., Hong, B., Kim, C.-S., & Ahn, H. Differential Diagnosis of Complex Cystic Renal Mass Using Multiphase Computerized Tomography. *The Journal of Urology*, 2009, 181(6), 2446–2450. doi:10.1016/j.juro.2009.01.111
41. Stephan Rau, Alexander Rau, Thomas Stein, Muhammad Taha Hagar, Sebastian Faby, Fabian Bamberg, Jakob Weis. Value of virtual non-contrast images to identify uncomplicated cystic renal lesions: photon-counting detector CT vs. dual-energy integrating detector CT. // *Radiol Med* 2024 May;129(5):669-676. doi: 10.1007/s11547-024-01801-2.

42. Малхасян В.А., Махмудов Т.Б., Гильфанов Ю.Ш., Семенякин И.В., Сухих С.О., Пушкарь Д.Ю. Влияние простой кисты на функцию почки. Урология. 2023;4:00–00
Doi: <https://dx.doi.org/10.18565/urology.2023.4.00-00>
43. Chen J, Ma X, Xu D, Cao W, Kong X. Association between simple renal cyst and kidney damage in a Chinese cohort study. *Ren Fail.* 2019 Nov;41(1):600-606. DOI: 10.1080/0886022X.2019.1632718
44. Gómez BI, Little JS, Leon AJ, Stewart IJ, Burmeister DM. A 30% incidence of renal cysts with varying sizes and densities in biomedical research swine is not associated with renal dysfunction. *Animal Model Exp Med.* 2020 Sep 10;3(3):273-281. DOI: 10.1002/ame2.12135
45. Kwon T, Lim B, You D, Hong B, Hyuk Hong J., Kim Ch-S., Jeong I.G.et al. Simple renal cyst and renal dysfunction: a pilot study using dimercaptosuccinic acid renal scan. *Nephrology*, 2016, 21(8), 687–692. DOI:10.1111/nep.12654
46. Al-Said J, Brumback MA, Moghazi S, Baumgarten DA, O'Neill WC. Reduced renal function in patients with simple renal cysts. *Kidney Int.* 2004 Jun;65(6):2303-8. DOI: 10.1111/j.1523-1755.2004.00651.x
47. Cecil G Wood 3rd, LeRoy J Stromberg 3rd, Carla B Harmath, Jeanne M Horowitz, Chun Feng, Nancy A Hammond, David D Casalino, Lori A Goodhart, Frank H Miller, Paul Nikolaidis. CT and MR imaging for evaluation of cystic renal lesions and diseases. // *Radiographics.* – Jan-Feb. – 2015;35(1). – P.125-41.
<http://www.ncbi.nlm.nih.gov/pubmed/25590393>
48. Defortescu, G., et al. Diagnostic performance of contrast-enhanced ultrasonography and magnetic resonance imaging for the assessment of complex renal cysts: A prospective study. *Int J Urol*, 2017. 24: 184.
49. Prasad SR, Dalrymple NC, Surabhi VR. Cross-sectional imaging evaluation of renal masses. *Radio Clin.* 2008; 46:95–111
50. Hayakawa M, Hatano T, Tsuji A, et al. Patients with renal cysts associated with renal cell carcinoma and the clinical implications of cyst puncture: a study of 223 cases. *Urology* 1996; 47:643 – 646
51. Thomas F. Whelan. Guidelines on the management of renal cyst disease. *Can Urol Assoc J.* 2010 Apr; 4(2): 98–99. doi: 10.5489/cuaj.10023
52. Lin CJ, Chen YC, Chen HH, Wu CJ, Hsu JM. Renal cell carcinoma presenting as a huge simple renal cyst. *Med Oncol.* 2008;25(1):104-6. doi: 10.1007/s12032-007-0049-1.

53. Ljungberg B, Holmberg G, Sjödin JG, Hietala SO, Stenling R. Renal cell carcinoma in a renal cyst: a case report and review of the literature. *J Urol*. 1990 Apr;143(4):797-9. doi: 10.1016/s0022-5347(17)40099-1.
54. Костюков С.И., Медведев В.Л., Коган М.И. Диагностика и лапароскопическое лечение кист почек III и IV типа по Босняк. *Урология*. 2008 май-июнь;(3):21-4.
55. Малхасян В.А., Семенякин И.В., Андреев Р.Ю., Иванов В.Ю., Махмудов Т.Б., Пушкарь Д.Ю. Лапароскопическое иссечение кисты почки (deroofing). *Журнал Вопросы урологии и андрологии* 2017, том 5, №2
56. Epstein, Jonathan I.; Netto, George J. *Differential Diagnoses in Surgical Pathology: Genitourinary System* (1st ed.). Wolters Kluwer. 2014, pp. 197.
57. Даренков С.П., Проскоков А.А., Агабекян А.А., Трофимов И.А. Частота злокачественной трансформации кист почек категории 1, 2 и 2F по классификации Босняк в мультифокальную кистозно-почечно-клеточную карциному // *Урология*. 2018;(3):111–115.
58. Mousessian, P. N., Yamauchi, F. I., Mussi, T. C., & Baroni, R. H. Malignancy Rate, Histologic Grade, and Progression of Bosniak Category III and IV Complex Renal Cystic Lesions. *American Journal of Roentgenology*, 2017, 209(6), 1285–1290. doi:10.2214/AJR.17.18142
59. Bielsa O, Lloreta J, Gelabert-Mas A. Cystic renal cell carcinoma: pathological features, survival and implications for treatment. *Br J Urol* 1998; 82:16 – 20
60. Dominic Brow, Sarika Nalagatla, Thomas Stonier , Georgios Tsampoukas, Abdulla Al-Ansari, Tarik Amer, Omar M Aboumarzouk. Radiologically guided percutaneous aspiration and sclerotherapy of symptomatic simple renal cysts: a systematic review of outcome. // *Abdom Radiol (NY)* 2021 Jun;46(6):2875-2890 doi: 10.1007/s00261-021-02953-9
61. Jin Hyeok Kim, Ung Bae Jeon, Joo Yeon Jang, Tae Un Kim, Hwaseong Ryu, Jeong A Yeom, Jieun Roh. Efficacy of single-session 99.5% ethanol sclerotherapy for incidentally found simple renal cysts. // *Medicine (Baltimore)* 2022 Dec 16;101(50):e32114. doi:10.1097/MD.00000000000032114
62. Eissa, A., El Sherbiny, A., Martorana, E., Pirola, G. M., Puliatti, S., ... Scialpi, M. Non-conservative management of simple renal cysts in adults: a comprehensive review of literature. *Minerva Urology and Nephrology*, 2018, 70(2). doi:10.23736/S0393-2249.17.02985-X

63. Demir E, Alan C, Kilciler M, Bedir S. Comparison of ethanol and sodium tetradecyl sulfate in the sclerotherapy of renal cyst. *J Endourol.* 2007 Aug;21(8):903–5
64. Zhao Q, Xu J, Adams T, Tao S, Cui Y, Shen H, et al. Comparison of aspiration-sclerotherapy versus laparoscopic decortication in management of symptomatic simple renal cysts. *Journal of X-Ray Science and Technology* 2013; 21 (3): 419-428.
65. Lin Y, Pan H, Liang H, Chung H, Chen C, Huang J, et al. Single- session alcohol-retention sclerotherapy for simple renal cysts: Comparison of 2- and 4-hr retention techniques. *American Journal of Roentgenology* 2005; 185 (4): 860-866
66. Brown, D., Nalagatla, S., Stonier, T., Tsampoukas, G., Al-Ansari, A., Amer, T., & Aboumarzouk, O. M. Radiologically guided percutaneous aspiration and sclerotherapy of symptomatic simple renal cysts: a systematic review of outcomes. *Abdominal Radiology*, 2021, 46(6), 2875–2890. doi:10.1007/s00261-021-02953-9
67. Nalagatla, S., Manson, R., McLennan, R., Somani, B., & Aboumarzouk, O. M. Laparoscopic Decortication of Simple Renal Cysts: A Systematic Review and Meta-Analysis to Determine Efficacy and Safety of this Procedure. *Urologia Internationalis*, 2019, 1–7. doi:10.1159/000497313
68. Okeke AA, Mitchelmore AE, Keeley FX Jr, Timoney AG. A comparison of aspiration and sclerotherapy with laparoscopic de-roofing in the management of symptomatic simple renal cysts. *BJU Int.* 2003 Oct;92(6):610–3
69. Ozan et al. Comparison of single-session aspiration and ethanol sclerotherapy with laparoscopic de-roofing in the management of symptomatic simple renal cysts *Turk J Urol.* 2015
70. Maugeri, A., Fanciulli, G., Barchitta, M., Agodi, A., & Basile, G. (2021). Comparison of aspiration with sclerotherapy and laparoscopic deroofting for the treatment of symptomatic simple renal cysts: a systematic review and meta-analysis. *Updates in Surgery*. doi:10.1007/s13304-021-01042-2
71. Zhang, X., Cao, D., Han, P. et al. Aspiration-sclerotherapy versus laparoscopic de-roofing in the treatment of renal cysts: which is better? *BMC Nephrol.* 2020, 21, 193. <https://doi.org/10.1186/s12882-020-01832-7>
72. Jia Hu, Najib Isse Dirie, Jun Yang, Ding Xia, Yuchao Lu, Xiao Yu, Shaogang Wang. Percutaneous ureteroscopy laser unroofing-a minimally invasive approach for renal cyst treatment. //Sci Rep. – 2017. - Oct 31;7(1):14445. <http://www.ncbi.nlm.nih.gov/pubmed/29089521>

73. Mayank Mohan Agarwal, Ashok K Hemal. Surgical management of renal cystic disease.
//Curr Urol Rep. – 2011 – Feb;12(1). – P.3-10. <http://www.ncbi.nlm.nih.gov/pubmed/21107921>
74. Altug Tuncel, Omur Aydin, Melih Balci, Yilmaz Aslan, Ali Atan. Laparoscopic decortication of symptomatic simple renal cyst using conventional monopolar device.
//Kaohsiung J Med Sci. – 2011. – Feb;27(2). – P.64-7.
<http://www.ncbi.nlm.nih.gov/pubmed/21354520>
75. Yu-qing Liu 1, Jian Lu, Ming Chen, Min Lu, Chun-lei Xiao, Yi Huang, Lu-lin Ma. Laparoscopic nephron-sparing surgery for treatment of complex cystic renal lesions.
//Beijing Da Xue Xue Bao Yi Xue Ban. – 2012. – Oct 18;44(5). – P. 760-4.
<http://www.ncbi.nlm.nih.gov/pubmed/23073588>
76. Jae Duck Choi, Tag Keun Yoo, Jung Yoon Kang, Kyong Tae Moon, Jung Hoon Kim, Seung Hyun Ahn Jun Ho Lee, Jeoung Man Cho. A Comparative Study of Percutaneous Aspiration with Sclerotherapy and Laparoscopic Marsupialization for Symptomatic Simple Renal Cysts. //J Laparoendosc Adv Surg Tech A. – 2020 – May;30(5). – P.514-519. <http://www.ncbi.nlm.nih.gov/pubmed/31928507>
77. Ozcan L, Polat EC, Onen E, Cebeci OO, Memik O, Voyvoda B, et al. comparison between retroperitoneal and Transperitoneal approaches in the laparoscopic Treatment of Bosniak Type I Renal Cysts: A Retrospective Study. Urol J 2015; 12:2218-22
78. Малхасян В.А., Семенякин И.В., Андреев Р.Ю., Иванов В.Ю., Махмудов Т.Б., Пушкарь Д.Ю. Лапароскопическое иссечение кисты почки (deroofing). Журнал Вопросы урологии и андрологии 2017, том 5, №2
79. Sepehr Hamedanchi 1, Ali Tehranchi. Percutaneous decortication of cystic renal disease.
// Korean J Urol. – 2011. – Oct;52(10):693-7. <http://www.ncbi.nlm.nih.gov/pubmed/22087364>
80. Gettman M.T., Blute M.L., Chow G.K. et al. Robotic-assisted laparoscopic partial nephrectomy: technique and initial clinical experience with da Vinci robotic system. Urology 2004;64:914–8. DOI: 10.1016/j.urology.2004.06.049.
81. Benway B.M., Wang A.J., Cabello J.K., Bhayani S.B. Robotic partial nephrectomy with sliding-clip renorrhaphy: technique and outcomes. Eur Urol 2009; 55:592–9. DOI: 10.1016/j.eururo.2008.12.028.
82. Haseebuddin M., Benway B.M., Cabello J.M., Bhayani S.B. Robot-assisted partial nephrectomy: evaluation of learning curve for an experienced renal surgeon. J Endourol 2010; 24(1):57–61. DOI: 10.1089/end.2008.0601.

83. Erhan Tatar, Emine Ozay, Mehmet Atakaya, Pinar Kezban Yeniay, Ahmet Aykas, Gokalp Okut, Tarik Yonguc, Cetin Imamoglu, Adam Uslu. Simple renal cysts in the solitary kidney: Are they innocent in adult patients?// Nephrology (Carlton) – 2017. – May;22(5). – P. 361-365. <http://www.ncbi.nlm.nih.gov/pubmed/26990893>
84. Cantisani V, Bertolotto M, Clevert DA, Correas JM, Drudi FM, Fischer T, Gilja OH, Granata A, Graumann O, Harvey CJ, Ignee A, Jenssen C, Lerchbaumer MH, Ragel M, Saftoiu A, Serra AL, Stock KF, Webb J, Sidhu PS. EFSUMB 2020 Proposal for a Contrast-Enhanced Ultrasound-Adapted Bosniak Cyst Categorization - Position Statement. Ultraschall Med. 2021 Apr;42(2):154-166. <https://doi.org/10.1055/a-1300-1727>
85. Lerchbaumer MH, Putz FJ, Rübenthaler J, Rogasch J, Jung EM, Clevert DA, Hamm B, Makowski M, Fischer T. Contrast-enhanced ultrasound (CEUS) of cystic renal lesions in comparison to CT and MRI in a multicenter setting. Clin Hemorheol Microcirc. 2020;75(4):419-429. <https://doi.org/10.3233/ch-190764>

Приложение А1. Состав рабочей группы по разработке и пересмотру клинических рекомендаций

1. Маркосян Тигран Гришаи, д.м.н., ведущий специалист ФГБНУ «Российский научный центр хирургии имени академика Б.В. Петровского», профессор кафедры восстановительной медицины, курортологии и физиотерапии, сестринского дела с курсом спортивной медицины Медико-биологического университета инноваций и непрерывного образования ФГБУ ГНЦ ФМБЦ имени А.И. Бурназяна ФМБА России;
2. Шпоть Евгений Валерьевич, д.м.н., профессор НИИ Уронефрологии и репродуктивного здоровья человека ФГАОУ ВО Первый МГМУ им. И.М Сеченова (Сеченовский университет).
3. Харчилава Реваз Ревазович, к.м.н., директор УЦВП Пракси Медика ФГАОУ ВО Первый МГМУ им. И.М Сеченова (Сеченовский университет).
4. Малхасян Виген Андреевич, д.м.н., профессор кафедры урологии ФГБОУ ВО «РосУниМед»; заведующий урологическим отделением №67, ГБУЗ ММНКЦ им. С.П. Боткина ДЗМ
5. Сухих Сергей Олегович, к.м.н., врач-уролог Московского Урологического Центра ММНКЦ им. С.П. Боткина ДЗМ

Конфликт интересов: конфликт интересов отсутствует.

Приложение А2. Методология разработки клинических рекомендаций

Целевая аудитория данных клинических рекомендаций:

1. врачам-урологам;
2. врачам-детским урологам-андрологам;
3. врачам-хирургам;
4. врачам-терапевтам;
5. врачам ультразвуковой диагностики;
6. врачам общей практики;
7. врачам-нефрологам;
8. врачам-рентгенологам;
9. учащимся медицинских ВУЗов, системы последиplomного образования.

В данных клинических рекомендациях все сведения ранжированы по уровню достоверности (доказательности) в зависимости от количества и качества исследований по данной проблеме.

Методы, использованные для сбора/селекции доказательств: поиск в электронных базах данных, анализ современных научных разработок по проблеме кисты почки, приобретенной в РФ и за рубежом, обобщение практического опыта российских и зарубежных специалистов.

Методы, использованные для формулирования рекомендаций – консенсус экспертов.

Таблица 1. Шкала оценки уровней достоверности доказательств (УДД) для методов диагностики (диагностических вмешательств)

УДД	Расшифровка
1	Систематические обзоры исследований с контролем референсным методом или систематический обзор рандомизированных клинических исследований с применением мета-анализа
2	Отдельные исследования с контролем референсным методом или отдельные рандомизированные клинические исследования и систематические обзоры исследований любого дизайна, за исключением рандомизированных клинических исследований, с применением мета-анализа
3	Исследования без последовательного контроля референсным методом или исследования с референсным методом, не являющимся независимым от исследуемого метода или нерандомизированные сравнительные исследования, в

	том числе когортные исследования
4	Несравнительные исследования, описание клинического случая
5	Имеется лишь обоснование механизма действия или мнение экспертов

Таблица 2. Шкала оценки уровней достоверности доказательств (УДД) для методов профилактики, лечения, медицинской реабилитации, в том числе основанных на использовании природных лечебных факторов (профилактических, лечебных, реабилитационных вмешательств)

УДД	Расшифровка
1	Систематический обзор РКИ с применением мета-анализа
2	Отдельные РКИ и систематические обзоры исследований любого дизайна, за исключением РКИ, с применением мета-анализа
3	Нерандомизированные сравнительные исследования, в т.ч. когортные исследования
4	Несравнительные исследования, описание клинического случая или серии случаев, исследования «случай-контроль»
5	Имеется лишь обоснование механизма действия вмешательства (доклинические исследования) или мнение экспертов

Таблица 3. Шкала оценки уровней убедительности рекомендаций (УУР) для методов профилактики, диагностики, лечения, медицинской реабилитации, в том числе основанных на использовании природных лечебных факторов (профилактических, диагностических, лечебных, реабилитационных вмешательств)

УУР	Расшифровка
А	Сильная рекомендация (все рассматриваемые критерии эффективности (исходы) являются важными, все исследования имеют высокое или удовлетворительное методологическое качество, их выводы по интересующим исходам являются согласованными)
В	Условная рекомендация (не все рассматриваемые критерии эффективности (исходы) являются важными, не все исследования имеют высокое или удовлетворительное методологическое качество и/или их выводы по интересующим исходам не являются согласованными)
С	Слабая рекомендация (отсутствие доказательств надлежащего качества (все рассматриваемые критерии эффективности (исходы) являются неважными, все исследования имеют низкое методологическое качество и их выводы по интересующим исходам не являются согласованными)

Порядок обновления клинических рекомендаций.

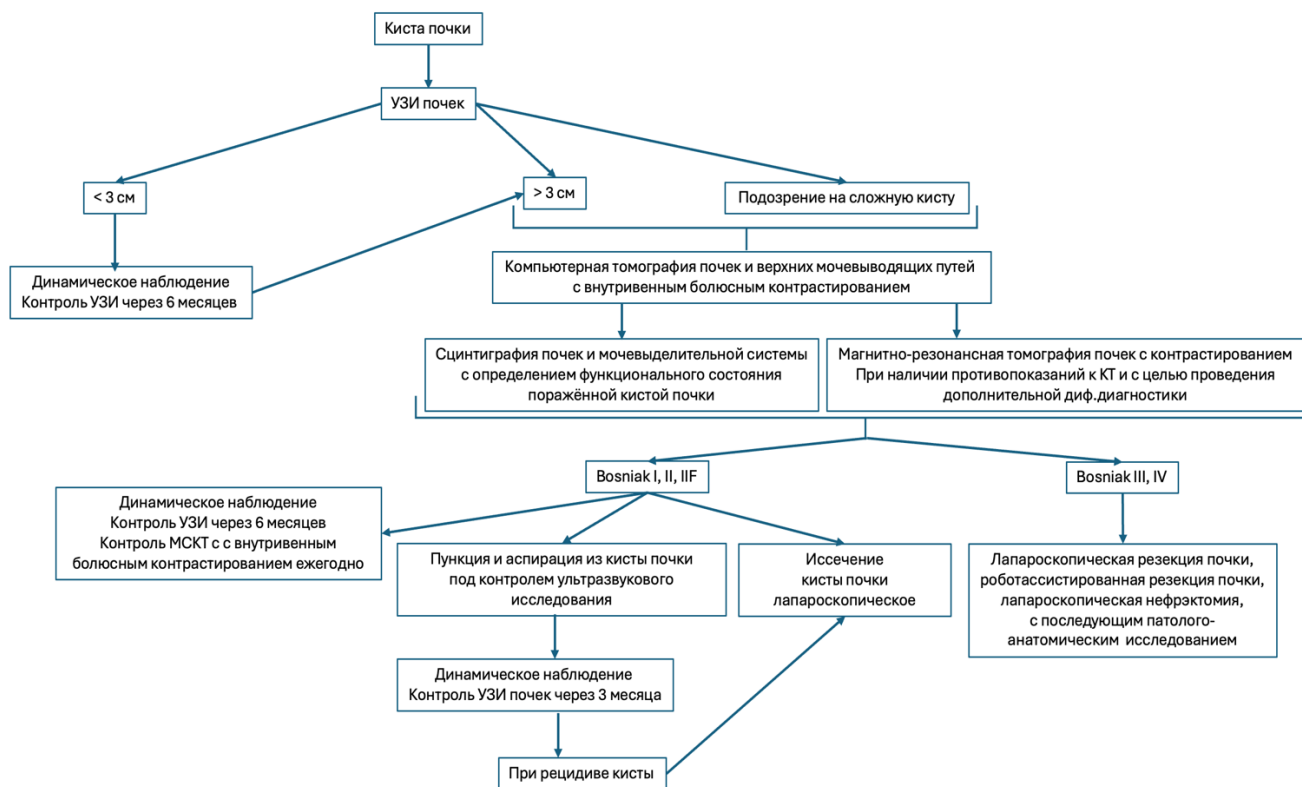
Механизм обновления клинических рекомендаций предусматривает их систематическую актуализацию – не реже чем один раз в три года, а также при появлении новых данных с позиции доказательной медицины по вопросам диагностики, лечения,

профилактики и реабилитации конкретных заболеваний, наличии обоснованных дополнений/замечаний к ранее утверждённому КР, но не чаще 1 раза в 6 месяцев.

Приложение А3. Справочные материалы, включая соответствие показаний к применению и противопоказаний, способов применения и доз лекарственных препаратов, инструкции по применению лекарственного препарата

1. Федеральный закон от 21.11.2011 № 323-ФЗ “Об основах охраны здоровья граждан в Российской Федерации”.
2. Порядок оказания медицинской помощи по профилю «урология-андрология» приказ МЗ РФ № 562н от 31.10.2012, (Зарегистрировано в Министерстве юстиции Российской Федерации 17 декабря 2012 года, регистрационный N 26159).
3. Приказ Министерства здравоохранения РФ от 13 октября 2017 г. N 804н "Об утверждении номенклатуры медицинских услуг" (с изменениями и дополнениями).
4. Международная классификация болезней, травм и состояний, влияющих на здоровье (МКБ – 10);
5. Федеральный закон от 25.12.2018 № 489 489-ФЗ «О внесении изменений в статью 40 Федерального закона "Об обязательном медицинском страховании в Российской Федерации" и Федеральный закон "Об основах охраны здоровья граждан в Российской Федерации" по вопросам клинических рекомендаций».
6. Приказ Минздрава России № 103н от 28.02.2019 г. «Об утверждении порядка и сроков разработки клинических рекомендаций, их пересмотра, типовой формы клинических рекомендаций и требований к их структуре, составу и научной обоснованности, включаемой в клинические рекомендации информации».

Приложение Б. Алгоритмы действий врача



Приложение В. Информация для пациента

Киста почки приобретенная (синонимы: простая, солитарная, серозная, истинная, кортикальная) — доброкачественное, тонкостенное, объёмное образование, развивающееся из почечной паренхимы и содержащее, как правило, серозную жидкость. Встречается достаточно часто, примерно у 33% взрослого и до 7-9% детского населения.

Заболевание обычно не имеет характерных клинических признаков, у 70% пациентов протекает бессимптомно, зачастую является случайной находкой при обследовании по поводу заболевания иных органов и систем. Основной причиной возникновения кисты почек является нарушение оттока мочи по собирательным протокам, обструкцией (чаще склеротической) протока и активной клубочковой секрецией выше места препятствия.

Симптомы

Пациентов, как правило ничего не беспокоит. Наиболее характерные симптомы кисты почки: тупая боль в подреберье или пояснице; подъем артериального давления; примесь крови в моче.

Диагностика

Врач осматривает пациента стоя и лёжа, при прощупывании живота пытается пропальпировать увеличенную почку или дополнительное новообразование, болезненность в проекции почек. Обязательно проводятся замеры АД на обеих плечевых артериях. Лабораторные исследования крови и мочи, как правило существенных изменений не выявляют.

УЗИ почек – является основным методом первичной диагностики кист почек. В сочетании с эходоплерографией метод позволяет получить объективную информацию о состоянии почечного кровообращения, выявить признаки артериальной гипертензии, связанной с компрессией почечной паренхимы кистой.

Для дифференциальной диагностики, а также определения типа кисты используют КТ почек с внутривенным болюсным контрастированием. Метод позволяет безошибочно выявить новообразование почки, его характеристики, сочетанные патологии мочевыводящих путей. В ряде случаев при сложных, неоднозначных ситуациях, подозрениях на злокачественную кистозную опухоль, аллергии на йодсодержащие контрастные препараты необходимым методом диагностики является МРТ почек с внутривенным болюсным контрастированием.

Лечение

Целью лечения является удаление кисты или ее содержимого, тем самым уменьшение компрессионного воздействия кисты на ткань почки. Большинство бессимптомно текущих кист почек в лечебных мероприятиях не нуждаются и требуют лишь динамического наблюдения. Показания к хирургическому лечению формируются исходя из характеристик кист, сопровождающихся нарастающими клиническими проявлениями, подозрении в отношении опухолевого процесса в почке.

Консервативного, лекарственного, физиотерапевтического, санаторно-курортного лечения кист почек не существует.

Существует несколько типов оперативных вмешательств:

- пункционные методы лечения, заключающиеся в проколе кисты, эвакуации содержимого с последующим введением в просвет кисты склерозирующих, склеивающих стенки, химических средств;

- лапароскопические и роботассистированные операции, рекомендованы при рецидиве заболевания или у неослабленных пациентов, а также при диагностике кист больших размеров (объемом более 100 мл) и наличием перегородок;

После операции проводится наблюдение за больными, с динамическим УЗИ-контролем. Главными критериями успешного лечения является стойкое снижение артериального давления и отсутствие рецидивирования кисты.

Прогноз

Прогноз при кистах почек - благоприятный. Процент рецидивирования кист, а также осложнений после операции – минимален.

Профилактика

Профилактика заболевания невозможна. Но можно, соблюдая сроки диспансерного обследования у врача-уролога (врача-терапевта, врача общей практики) и при необходимости своевременно начать лечение.

Приложение Г1-ГN. Шкалы оценки, вопросники и другие оценочные инструменты состояния пациента, приведенные в клинических рекомендациях

Не предусмотрено.